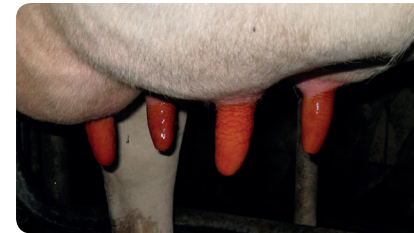
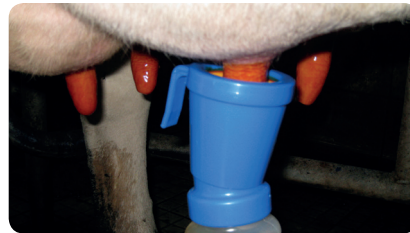
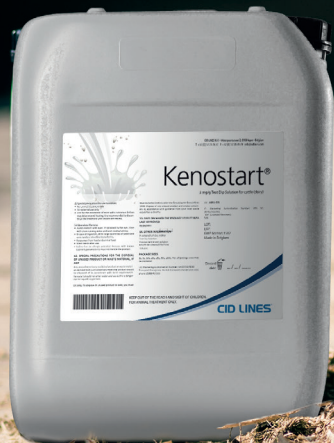Product protocole

Kenostart®



ÉTAPE 1

Débrancher les manchons trayeurs: couper le vide en premier et retirer l'unité de traite après.

ÉTAPE 2

La vache reste protégée jusqu'à la traite suivante. Eviter que les vaches se couchent juste après la traite.

MATERIAL

- Pulvérisateur
- Kenostart®

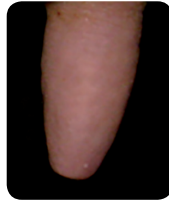

CID LINES®

Kenostart®

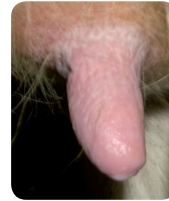


MAMMITES CLINIQUES ET SUBCLINIQUES



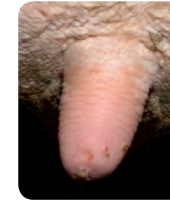SCORE 1

La peau du trayon est lisse, sans dessèchement ni gerçures



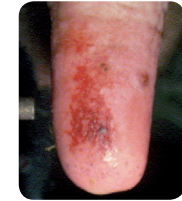SCORE 2

La peau du trayon est sèche et peut peler.



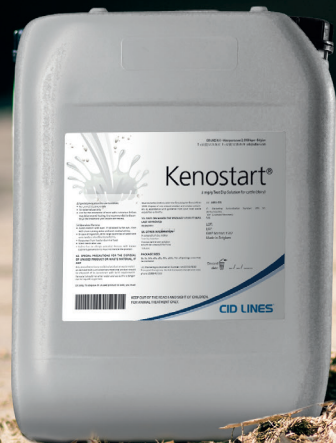SCORE 3

La peau des trayons est gercée. De petites verrues peuvent être présentes.

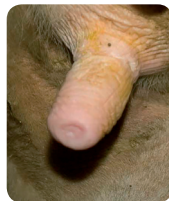


SCORE 4

La peau des trayons est gercée et crevassée. La rougeur indique une inflammation.

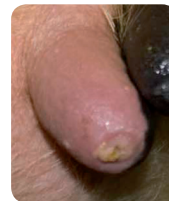

MAMMITES CLINIQUES ET SUBCLINIQUES



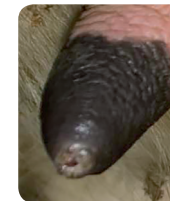SCORE 1

Pas d'anneau. L'extrémité du trayon est souple avec un sphincter régulier. Pas d'évidences d'irritation.



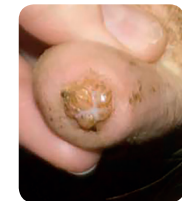SCORE 2

Anneau souple ou légèrement rugueux. Un anneau proéminent entoure le sphincter. La surface de l'anneau est souple ou légèrement rugueuse, mais pas de trace de kératine ancienne.



SCORE 3

Anneau rugueux Un anneau rugueux proéminent avec un monticule d'ancienne kératine.



SCORE 4

Anneau très rugueux. Sphincter inversé. Le bord de l'anneau est rugueux et craquelé, donnant à l'extrémité du trayon une apparence de "fleur".

CID LINES®